

Zungen als Spiegel des Körpers: Erscheinungsbild im Normalzustand und bei systemischen Erkrankungen

**Lernziel:** Zusammenhänge zwischen dem Erscheinungsbild der Zunge und möglichen pathologischen Werten verstehen



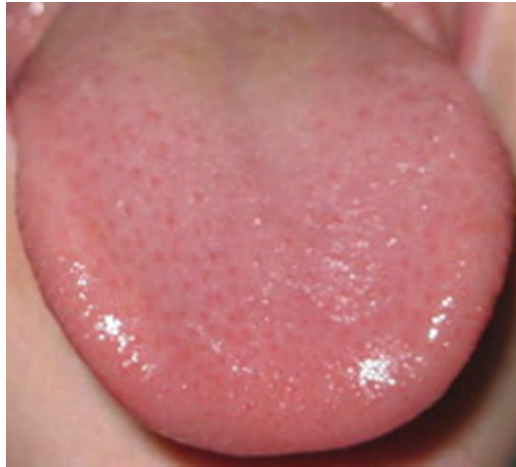**Sandra Kern**

Dentalhygienikerin, Fulda

## Die gesunde Zunge

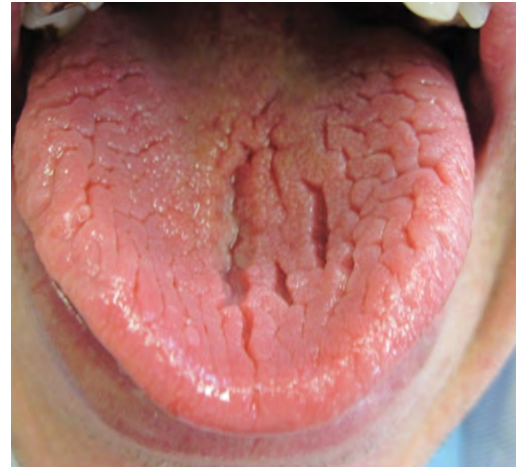- gleichmäßig, feuchte glatte Oberfläche
- Farbe: grau-rosa
- Variabilität bzgl. Form, Oberfläche, Beweglichkeit & Farbe
- Veränderungen mit zunehmenden Lebensalter
- Beweglichkeit Abhängig von:
  - Muskulären Fähigkeiten
  - Genetischen Prädispositionen
- sensible & motorische Innervation ist komplex & erfolgt über mehrere Nerven

## Zungenvarianten



Quelle: S. Kern

Kindliche Zunge



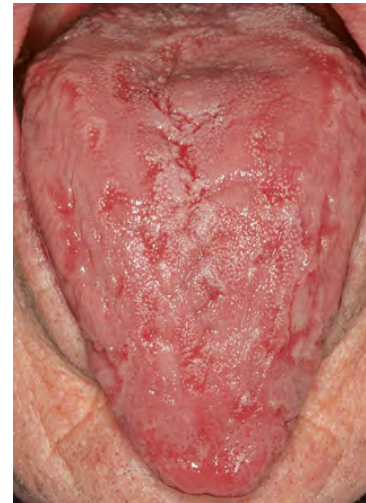Quelle: S. Kern

Ältere Zunge

## Zungenveränderungen ohne direkten pathologischen Wert

## Zungenveränderungen ohne direkten pathologischen Wert

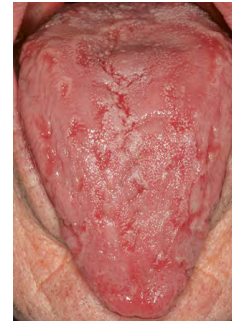- **Lingua geographica** -> Landkartenzunge
  - Ätiologie: ungeklärt, Anazidität des Magens, Gastritiden, nutritive Faktoren



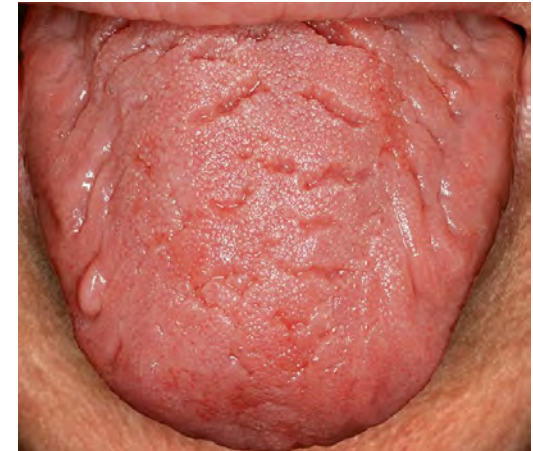Quelle: Quintessenz-news

## Zungenveränderungen ohne direkten pathologischen Wert

- **Lingua geographica** -> Landkartenzunge
  - Ätiologie: ungeklärt, Anazidität des Magens, Gastritiden, nutritive Faktoren
- **Lingua plicata** -> Faltenzunge
  - Ätiologie: Typische Alterserscheinung, Begleiterscheinung dermatologischen Erkrankungen, familiär gehäuft, dominant vererbt



Quelle: Quintessenz-news



Quelle: Quintessenz-news

## Zungenbelag

- Verhornung der Papillae filiformes
- Ablagerung von Speiseresten bei unzureichendem Kauen und mangelhafter Reinigung

### Symptomatik:

- Belag aus verhornten Plattenepithelien und Speiseresten

### Therapie:

- Anamnese
- Differentialdiagnose
- Entfernung des Belages
- Beseitigung der Ursachen
- Interdisziplinäre Zusammenarbeit / Überweisung

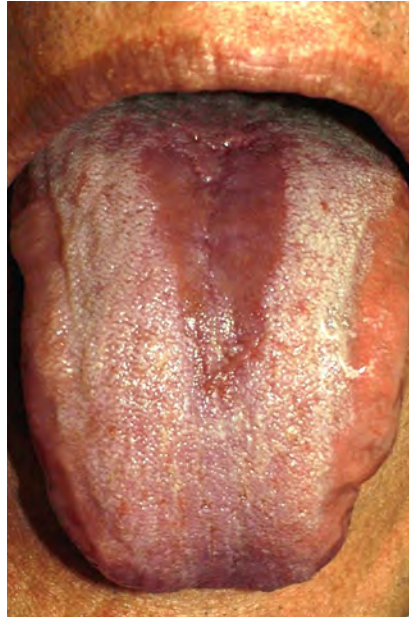## Mögliche Ursachen

- Infektionen der oberen Atemwege
- Gastritis
- überwiegend flüssige Ernährung, während Fastenkuren
- Soor
- fieberhafte Infekte
- Zahn- & Gingiva-erkrankungen
- Infektionskrankheiten
- sexuell übertragbare Krankheiten
- Urämie
- Medikamente
- Gifte
- Rauchen
- Vitamin- & Eisenmangel
- Lebererkrankungen

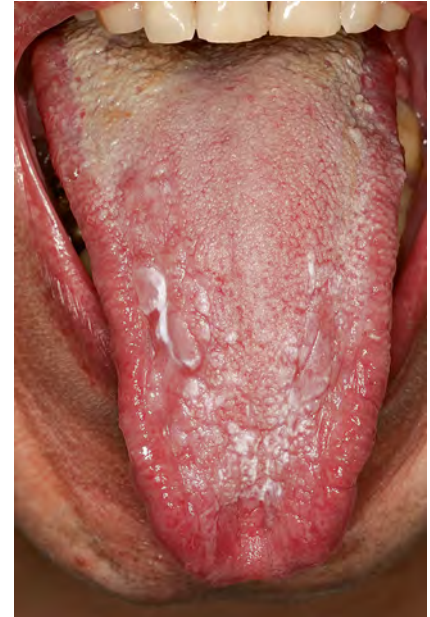


## Zungenveränderungen

- Glossitis → Zungenentzündung
- Candidiasis der Zunge → Glossitis candidamyctica, Soor
  - Nach Medikamentengabe & Radiotherapie, disponierende Faktoren, Begleiterkrankung einer Grundkrankheit



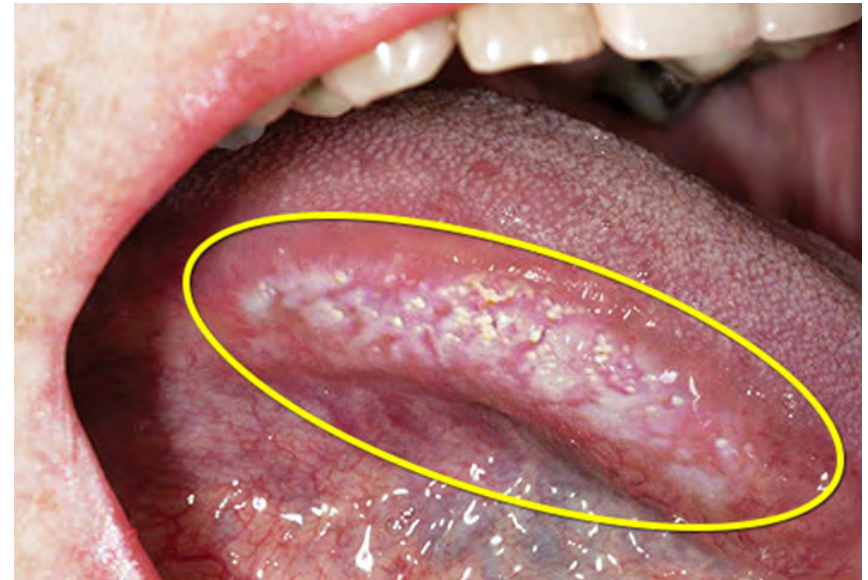Quelle: Wikipedia



Quelle: Irene Hitz Lindenmüller

## Zungenveränderungen

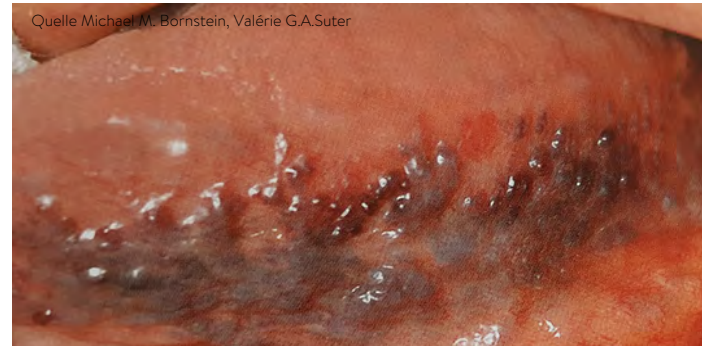- Morsicatio linguarum – Reaktive Läsion, benigne Keratinisierung
  - Habituelles Pressen & Reiben der Zunge, exzessives Kaugummikauen, Stress, neurologische Erkrankungen



Quelle: rxlist

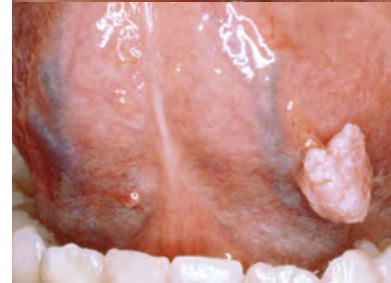## Zungenveränderungen

- **Varicosis linguae** -> Zungenvarizen, Kaviarzunge, sublinguale Varikose
  - Anamnese gezielte Nachfrage nach kardiopulmonalen Erkrankungen



## Zungenveränderungen

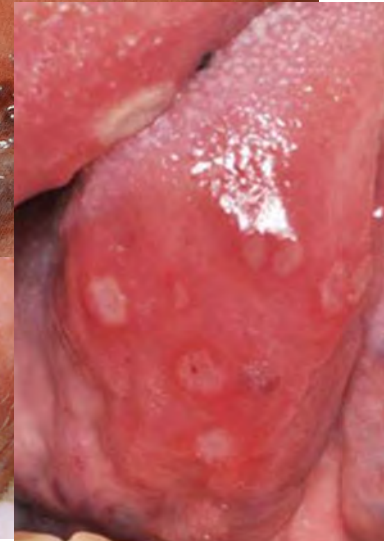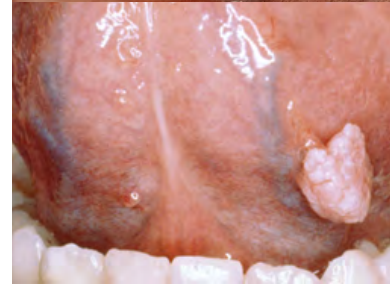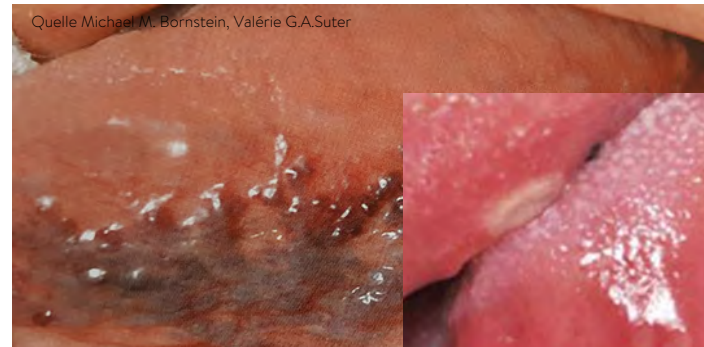- **Varicosis linguae** -> Zungenvarizen, Kaviarzunge, sublinguale Varikose
  - Anamnese gezielte Nachfrage nach kardiopulmonalen Erkrankungen
- **Papillome** -> Orales Plattenepithelpapillom, Feuchtwarze, HPVirus-Warze, infektiöse Akantome



Quelle: msdmanuals

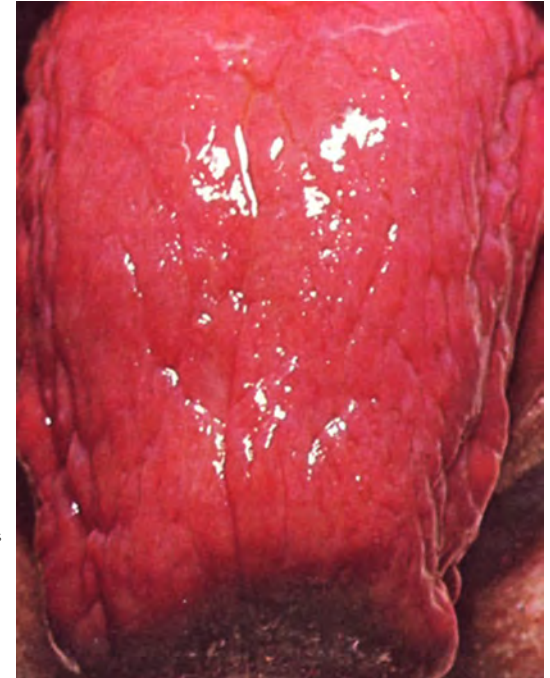
## Zungenveränderungen

- **Varicosis linguae** -> Zungenvarizen, Kaviarzunge, sublinguale Varikose
  - Anamnese gezielte Nachfrage nach kardiopulmonalen Erkrankungen
- **Papillome** -> Orales Plattenepithelpapillom, Feuchtwarze, HPV-Virus-Warze, infektiöse Akantome
- **Morbus Crohn** -> chronische Darmerkrankung
  - Solitäre oder multiple Aphthen häufig auf Zungenrücken



## Zungenveränderungen

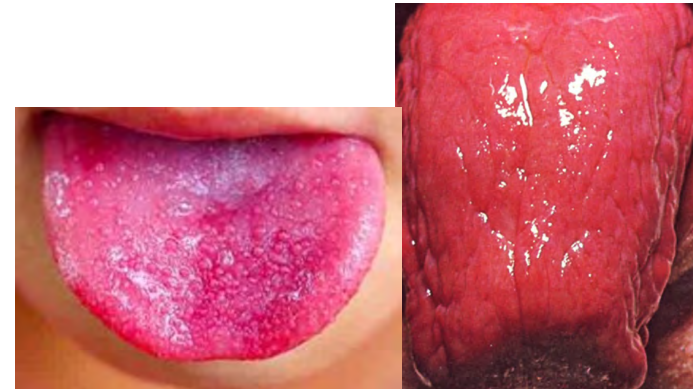- Lingua glabra -> Lackzunge
  - Perniziöse Anämie,  
Leberzirrhose, Kawaskisyndrom,  
Vitamin- & Eisenmangel



Quelle: medizin.plus

## Zungenveränderungen

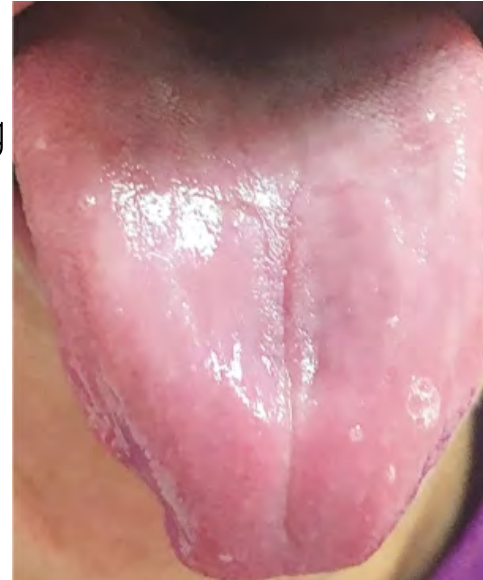
- **Lingua glabra** -> Lackzunge
  - Perniziöse Anämie, Leberzirrhose, Kawaskisyndrom, Vitamin- & Eisenmangel
- **Erdbeerzunge** -> Scharlachangina, Himbeerzunge
  - Scharlach, Masern, Pellagra, Kawasaki-Syndrom



Quelle: medizin.plus

## Zungenveränderungen

- **Anämie** → Atrophe Veränderung
  - Blutarmut, Eisen- & Vitamin-B12-Mangel

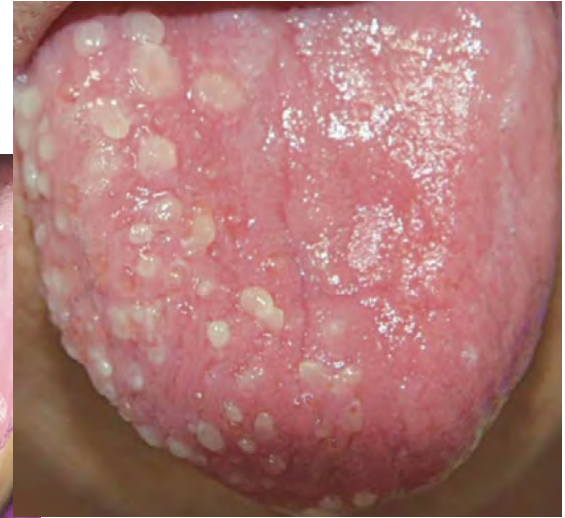
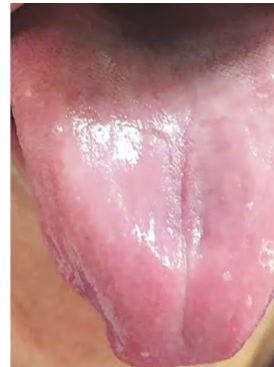
Quelle: H. S. Füessl



## Zungenveränderungen

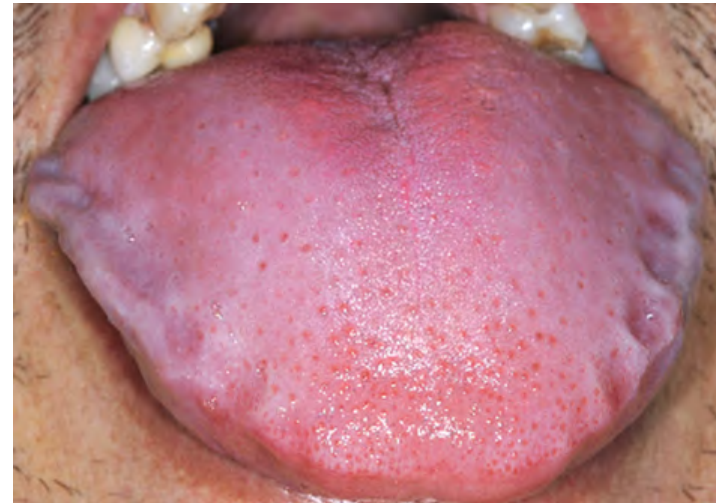- **Anämie** → Atrophe Veränderung
  - Blutarmut, Eisen- & Vitamin-B12-Mangel
- **Herpes zoster** → Zoster, Gesichtsröse, Zungenröse, Gürtelröse
  - Reaktivierung des Varizella-Zoster-Virus



Quelle: H. S. Füessl

## Zungenveränderungen

- **Makroglossie** -> Macroglossia, Riesenzunge
  - Permanente M. -> vaskuläre Malformation, hereditäre Mukopolysaccharidose, durch Syndroms
  - Temporäre Makroglossie -> akute, chronische Entzündungen, endokrine Störung

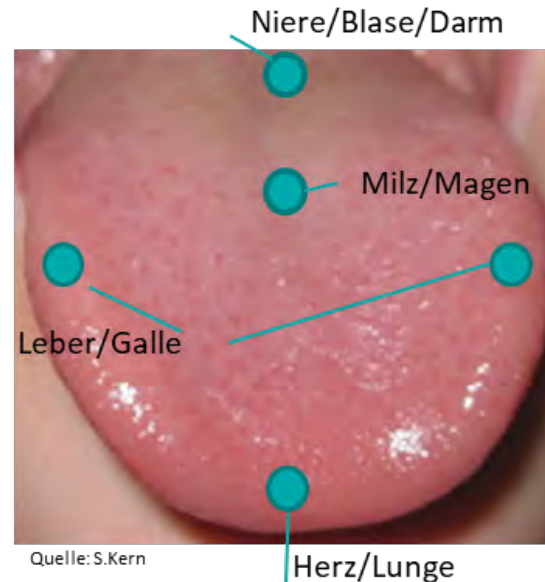


Quelle: Universitätsspital Zürich

## Traditionelle Chinesische Medizin, TCM

### Zungendiagnostik ein Diagnostikinstrument

- Bewertung: Oberfläche, Größe, Form, Spannkraft, Beweglichkeit, Unterseite, Belag
- Zunge spiegelt Körper wider - Rückschlüsse auf gesundheitliche Störungen





Quelle: S. Kern

## Literaturverzeichnis

- Filippi A. Die Zunge Berlin: Quintessenz; 2016
- A. Filippi, I. Hitz Lindenmüller, B. Tomljenovic. Normvarianten und Veränderungen der Zungenoberseite Stuttgart: Thieme; 2014
- Anna Vögele für das EBM-Team Südtiroler Akademie für Allgemeinmedizin (SAkAM), Bozen; 2014
- <https://www.gesundheitswissen.de/hno/zungendiagnostik>
- Andreas Filippi. Zungenreinigung; Quintessenz; 2011
- Prof. Gerhard Grevers. Blickdiagnostik: Veränderungen an der Zunge Stuttgart: Thieme ;2015
- Dr. Corinna Bruckmann M.Sc. Wund im Mund – Es ist zum Glück nicht immer Krebs; ZWP; 2018
- Onmeda-Ärzteteam, Zungenbelag; [www.beobachter.ch](http://www.beobachter.ch); 2020